Les autorités de santé de l'Union Européenne ont assorti la mise sur le marché du médicament Esmya® de certaines conditions. Le plan obligatoire de minimisation des risques au Luxembourg, dont cette information fait partie, est une mesure prise pour garantir une utilisation sûre et efficace du médicament Esmya® (RMA version 04/2021).

GEDEON RICHTER

ESMYA® (ulipristal acétate) : Guide pour les pathologistes

Changements de l'endomètre associés au PRM (PRM-Associated Endometrial Changes, PAEC)

PRM : Progesterone Receptor Modulator

Ce matériel ne contient pas toutes les informations. Pour une information complète, lisez attentivement le RCP (en annexe). Le texte complet et actualisé de ce RCP est disponible sur le site www.afmps.be, rubrique « NOTICE et RCP d'un médicament ».

Ce Guide a été développé et validé par le Dr. Alistair Williams, University of Edinburgh, GB et le Dr. Michael Glant, Medical Director de l'Orchard Software Corporation, Indianapolis, États-Unis.

Table des matières

1. Introduction

Esmya® 5 mg comprimés (ulipristal acétate) est indiqué dans le traitement séquentiel des symptômes modérés à sévères des fibromes utérins chez les femmes adultes qui n'ont pas atteint la ménopause et chez qui l'embolisation des fibromes utérins et/ou les options de traitement chirurgical ne conviennent pas ou ont échoué. L'ulipristal acétate appartient à la classe des modulateurs des récepteurs de la progestérone (PRMs), également connus en tant que modulateurs sélectifs des récepteurs de la progestérone (SPRMs).[1] Ces ligands des récepteurs de la progestérone exercent des effets spécifiques sur les tissus réactifs à la progestérone, produisant ainsi un effet en aval pouvant être entièrement ou partiellement agoniste ou antagoniste.[2]

Le traitement par les PRMs se traduit par des changements spécifiques à la classe qui consistent en un nouveau type de changement de l'endomètre désigné sous le nom de « PRM Associated Endometrial Changes » (PAEC). Le traitement consiste en la prise d'un comprimé de 5 mg par voie orale, une fois par jour, pendant des cycles de traitement qui peuvent durer chacun jusqu'à trois mois. Un traitement ne peut être débuté que si la patiente a ses règles : le premier cycle de traitement doit avoir lieu pendant la première semaine des règles. Les cycles de traitement suivants doivent débuter au plus tôt pendant la première semaine des deuxièmes règles après la fin du cycle de traitement précédent. Les changements disparaissent après l'arrêt du traitement. Chez certaines patientes, Esmya® provoque aussi un épaississement de l'endomètre visible à l'échographie du bassin. Après l'arrêt du traitement, cet épaississement disparaît avec le retour des règles.

Dans le futur, les pathologistes peuvent être amenés à recevoir des échantillons d'hystérectomies de patientes ayant été traitées par Esmya®, ou de biopsies endométriaux (pré- ou postopératoires), prélevés par les cliniciens en vue de rechercher les causes possibles de l'épaississement de l'endomètre. Il est important de décrire les caractéristiques des PAEC et la mesure dans laquelle celles-ci diffèrent des autres changements de l'endomètre tels que la réponse proliférative de l'endomètre à l'exposition non opposée aux œstrogènes et les formes d'hyperplasie endométriale.

Ce Guide vise à :

- vous informer à propos des changements relatifs aux PAEC et à vous en donner une description détaillée
- comparer les manifestations histologiques spécifiques des PAEC avec les caractéristiques induites par les œstrogènes non opposés et l'hyperplasie endométriale, afin de faciliter le diagnostic histopathologique correct de l'endomètre dans votre pratique clinique.

L'endomètre est un tissu cible important pour l'action des SPRMs. Les SPRMs y exercent des effets spécifiques que l'on ne peut observer avec d'autres médicaments. Ces effets peuvent se traduire par un épaississement de l'endomètre et des caractéristiques kystiques ressemblant à l'hyperplasie kystique, mais sans la prolifération glandulaire qui caractérise l'hyperplasie endométriale. [3,4]

Selon Williams *et al.*, les caractéristiques principales permettant de différencier les PAEC [*Progesterone Receptor Modulator Associated Endometrial Changes* (changements endométriaux associés aux modulateurs des récepteurs de la progestérone)] d'un endomètre proliferatif ou hyperplasie sont : (a) faible activité mitotique ; (b) rupture des vacuoles sous-nucléaires ; (c) apoptose ; et (d) absence de dégradation stromale et de regroupement glandulaire. Il a été rapporté qu'après l'arrêt du traitement par ulipristal acétate, ces modifications disparaissent avec le retour des règles.

Les PAEC ont antérieurement fait l'objet d'une évaluation lors d'un atelier du institut national de la santé (*National Institute of Health*, NIH) américain sur le thème « Modulateurs des récepteurs de la progestérone et endomètre » [*Progesterone Receptor Modulators and the Endometrium*], en avril 2006. Nous avons depuis acquis une expérience bien plus grande en ce qui concerne la nature des changements morphologiques de l'endomètre.

La récente réalisation de deux vastes études cliniques contrôlées portant sur l'ulipristal acétate, avec évaluation systématique des changements endométriaux (voir ci-dessous) a permis d'améliorer nos connaissances des caractéristiques des changements morphologiques de l'endomètre induits par les SPRM [*Selective Progesterone Receptor Modulators* (modulateurs sélectifs des récepteurs de la progestérone)].

Ce Guide fournit :

- une description des conclusions concernant la morphologie de l'endomètre (PAEC) rapportées par deux grandes études cliniques randomisées de phase III, en contrôle parallèle et en double aveugle (PGL07-021 /PEARL I et PGL07-022/PEARL II), dans lesquelles des patientes souffrant de fibromes utérins symptomatiques ont reçu un traitement d'ulipristal acétate dosé à 5 ou 10 mg en une prise quotidienne pendant 3 mois.
- un résumé du diagnostic différentiel entre les PAEC, les effets induits par les œstrogènes non opposés et l'hyperplasie endométriale
- des images représentatives des PAEC, des effets induits par les œstrogènes non opposés et de l'hyperplasie endométriale (vous recevez à titre d'outil pratique un CD-ROM ou une clé USB reprenant les images représentatives en haute résolution)

L'ensemble des informations sur Esmya® est disponible dans la version de RCP ci-joint.

2. Description des PAEC observés dans le programme clinique de phase III de l'ulipristal acétate

2.1 INTRODUCTION

PGL07-021 (dénommée PEARL I) et PGL07-022 (dénommée PEARL II) sont deux études cliniques de phase III ayant évalué l'efficacité et la sûreté de l'ulipristal acétate dans le traitement des fibromes utérins. Il s'agit de deux études randomisées, réalisées en contrôle parallèle et en double aveugle, dans des groupes parallèles contre placebo (PEARL I) ou les agonistes de la gonadolibérine (GnRH), l'acétate de leuproréline (PEARL II). Les participantes à ces deux études étaient des femmes préménopausées avec des saignements untérins très abodants associés a des fibromes utérins élargis.

Des biopsies de l'endomètre ont été réalisées avant le traitement, à la fin du traitement (3 mois) et après un suivi de 6 mois sans traitement pharmacologique (chez des patientes n'ayant pas subi d'hystérectomie ou d'ablation de l'endomètre). Les biopsies ont été évaluées par 3 experts en gynécopathologie indépendants en aveugle, selon une échelle d'évaluation basée sur les caractéristiques descriptives conventionnelles de l'histologie de l'endomètre ainsi que sur les critères utilisés pour la description des changements non physiologiques associés aux PAEC. L'échelle d'évaluation est illustrée dans le Tableau 1.

Des changements non physiologiques réversibles dans l'histologie de l'endomètre, décrits en tant que PAEC, ont été observés chez les patientes ayant été traitées par ulipristal acétate. Ce type histologique a été est observé dans les études de phase III chez environ 60 % des patientes traitées par d'Esmya® pendant 3 mois. Ces changements étaient réversibles après l'arrêt du traitement. Des changements variés liés aux glandes, au stroma et aux vaisseaux sanguins ont été observés dans l'endomètre traité par ulipristal acétate.

Tableau 1 – Échelle d'évaluation utilisée pour l'évaluation des biopsies endométriales dans les principales études cliniques de phase III (PEARL I et PEARL II)

Catégorie	Classes principales	Sous-classe		Description complémentaire
Caractère utilisable	Caractère utilisable	Non		Pas de tissu ; seulement du tissu endométrial ; problème technique
		Oui		
Diagnostic primaire	Bénin	Endomètre bénin		Atrophie ; inactif ; prolifératif ; sécrétoire ; menstruel ; Non physiologique ; autre (description)
	Hyperplasie	EH, simple, non atypique		
		EH, complexe, non atypique		
		EH, simple, atypique		
		EH, complexe, atypique		
	Néoplasme malin	Adénocarcinome endométrial		Type, grade
		Autre néoplasme malin		Type
Manifestations	Polypes	Absents		
		Présent	Bénins	Atrophique Fonctionnel
			Hyperplastique	
			Carcinomateux	
	Autres manifestations			Changements épithéliaux non physiologiques • Sécrétion ; mitoses ; changements apoptotiques
				Présence de kystes disséminés
				Présence de changements vasculaires inhabituels : • Capillaires présentant une structure alvéolée ; paroi vasculaire épaisse ; vaisseaux ectatiques

Au sein de chaque catégorie, seul un diagnostic des sous-classes est applicable pour chaque patient. En cas d'avis divergents entre les évaluateurs, les règles consensuelles sont d'application (conformément à la directive FDA « Estrogen and Estrogen/Progestin Drug Products to Treat Vasomotor Symptoms and Vulvar and Vaginal Atrophy Symptoms—Recommendations for Clinical Evaluation »), sauf en ce qui concerne le caractère utilisable des échantillons : un échantillon est considéré comme utilisable si au moins un évaluateur le juge utilisable.
Les descriptions complémentaires sont notées sans qu'il y ait besoin d'un consensus.

2.2 DÉTAILS DE LA (DES) MANIFESTATION(S) MORPHOLOGIQUE(S) DE L'ENDOMÈTRE OBSERVÉE(S) AVEC L'ULIPRISTAL ACÉTATE

Les PAEC sont un ensemble de changements histologiques et, bien que les biopsies puissent mettre en évidence un certain nombre de caractéristiques histologiques, elles ne sont pas toutes présentes dans la totalité des échantillons.

2.2.1 Les glandes endométriales présentent une architecture irrégulière, et il est souvent question de dilatation kystique étendue.

L'architecture des glandes dans l'endomètre variait en fonction des personnes, et de nombreuses participantes présentaient des glandes kystiques disséminées parmi des glandes tubulaires de petite taille ou plus dilatées, groupées en chapelets ou présentant une structure plissée irrégulière. Quelques participantes présentaient notamment des glandes kystiques diffuses (et, dans de rares cas, présence d'une glande kystique avec col stromatique cellulaire extérieur dont la face interne est toujours couverte d'épithélium sécrétoire ou cilié métaplastique). Le compactage glandulaire était limité aux foyers microscopiques, la plupart du temps aux endroits présentant une architecture glandulaire variable.

Les échantillons ont principalement été prélevés au moyen d'une biopsie par cathéter ; des artéfacts d'invagination ont donc fréquemment été observés. Les éventuels problèmes rencontrés lors de l'analyse de la biopsie se traduisaient le plus souvent en des fragments stromatiques couverts de part et d'autre d'épithélium, ce qui indique que les fragments proviennent de deux grandes glandes kystiques ou d'une glande et de la couche supérieure de l'endomètre (piliers stromatiques).

2.2.2 L'épithélium glandulaire semble inactif, avec des cellules épithéliales cubiques et aplaties, en une seule couche, présentant fréquemment des mitoses.

L'épithélium glandulaire apparaît la plupart du temps inactif, car les glandes situées sur la surface interne sont couvertes d'une couche unique de cellules d'apparence cubique ou cylindrique aplatie, sans noyaux stratifiés. On peut parfois observer une métaplasie ciliée, qui affecte surtout la couche épithéliale des glandes kystiques dilatées.

2.2.3 L'aspect est non physiologique et sécrétoire, et les glandes sont enroulées ou groupées en chapelets (structure semblable à la phase sécrétoire), mais avec une activité sécrétoire peu développée.

L'activité mitotique a souvent été établie, mais son niveau est en général faible, et une apoptose peut être observée, bien qu'elle soit peu répandue. Une différenciation sécrétoire non physiologique a souvent été démontrée, avec vacuolisation cytoplasmique des cellules épithéliales glandulaires. Cela a souvent été observé focalement et la plupart des glandes ne présentaient pas de vacuoles. Des changements sécrétoires de type apocrine ont souvent été observés en surface. Les lamina des glandes kystiques contiennent souvent une sécrétion aqueuse.

2.2.4 Les glandes sont disséminées de manière irrégulière à travers le stroma cellulaire épais, sans changement prédécidual.

Le stroma de l'endomètre était compact et ne présentait aucun signe de changement prédécidual. Les glandes étaient souvent largement disséminées, en larges colonnes de stroma cellulaire. Une vascularisation anormale a souvent été observée, la plupart du temps sous la forme d'agrégats de vaisseaux artériels dont la paroi était épaissie et contenant des cellules musculaires planes. Des « capillaires organisés en une structure alvéolée » et des vaisseaux ectatiques aux parois peu épaisses étaient présents çà et là.

3. Illustrations représentatives des PAEC

Ill. 1-4: Ces images composites illustrent le spectre des PAEC. Les glandes des personnes ayant participé à l'étude présentaient des degrés variables de dilatation kystique (A-D) et leur face intérieure était couverte d'un épithélium cylindrique à aplati, inactif à sécrétoire, sans stratification du nucléus ou mitoses (E-G). Un compactage glandulaire focal (A-B) était présent avec des glandes kystiques çà et là, entourées de cellules stromatiques compactes mobiles. La paroi interne était couverte d'épithélium sécrétoire (D et F). Le stroma présentait une cellularité variable, sans changement prédécidual. Il y avait cependant à certains endroits de petits vaisseaux complexes, parfois dotés d'une paroi épaisse, et agglomérés (A, H-K).

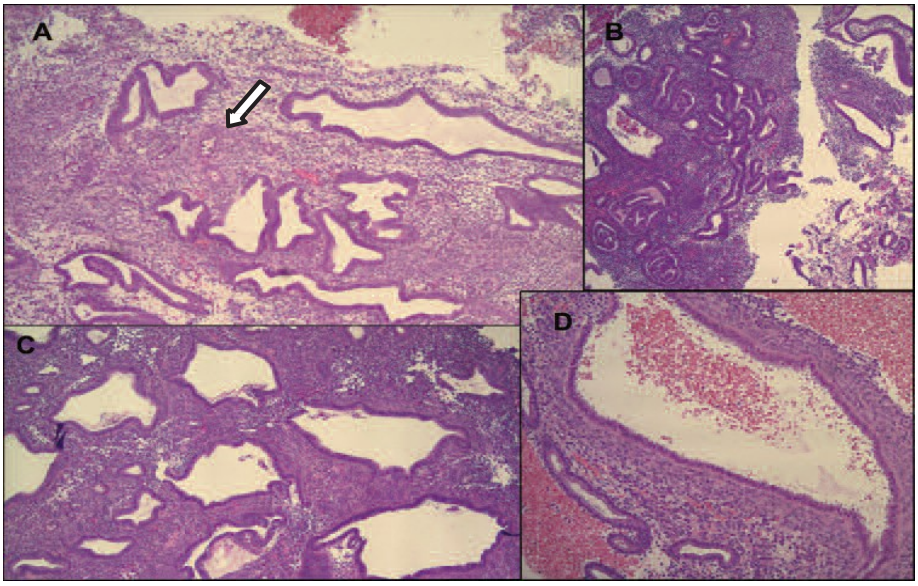

Ill. 1 A-D (ci-dessus) : Dilatation kystique (A-C), compactage glandulaire focal (A-B), glande dilatée avec cellules stromatiques compactes mobiles et dont la paroi interne est couverte d'épithélium sécrétoire (D), petits vaisseaux complexes aux parois épaisses et agglomérés (A- flèche) - gracieusement mis à notre disposition par le Dr. M. Glant

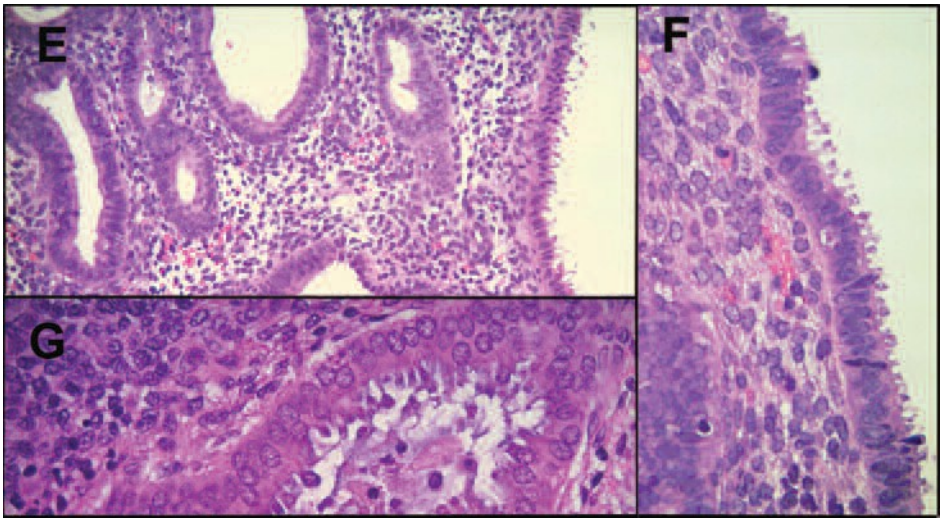

Illustration de la composition 2 E-G (ci-dessus) : La plupart des endroits présentent un épithélium peu épais, cylindrique, inactif à faiblement sécrétoire. Gracieusement mis à notre disposition par le Dr. M. Glant

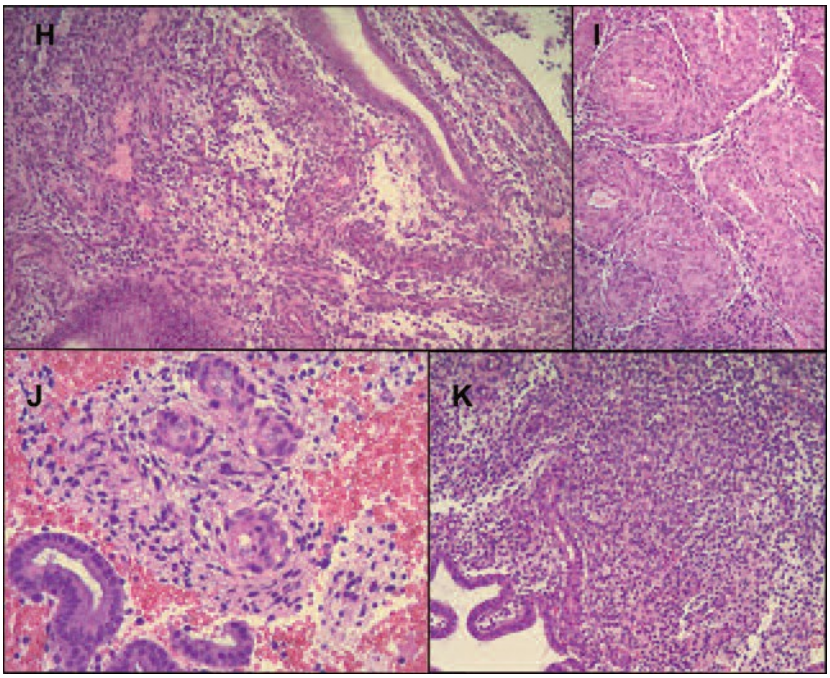

Illustration de la composition 3 H-K (ci-dessus) : Cette illustration de la composition montre les changements vasculaires stromaux observés dans le cadre des PAEC. On observe souvent de petits agrégats ramifiés de capillaires vers les petites artérioles (H, J, K), vers les plus grandes artérioles aux parois épaisses (I). Gracieusement mis à notre disposition par le Dr. M. Glant

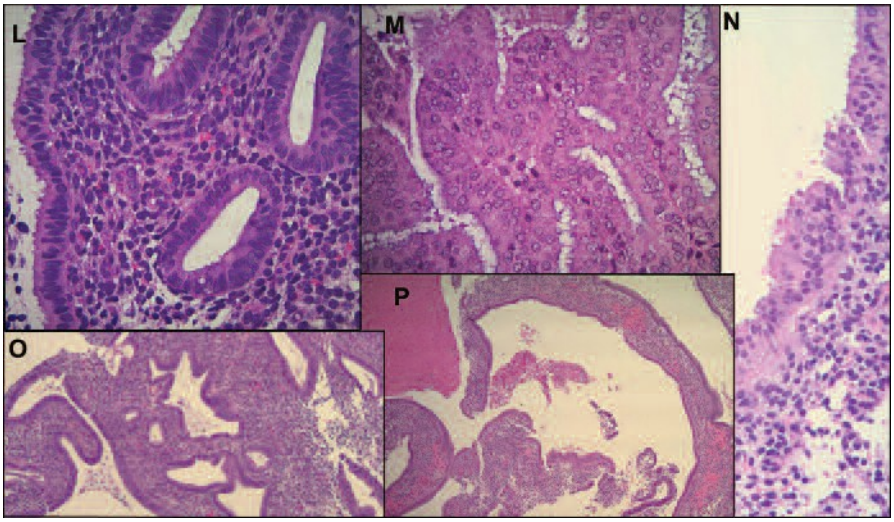

Illustration de la composition 4 L-P (ci-dessus) : Cette illustration de la composition montre des changements supplémentaires observés dans le cadre des PAEC. L'épithélium est inactif à faiblement proliferatif (peu de mitoses et apoptose, L) et présente parfois une métaplasie ciliée (N) ou des changements sécrétoires inhabituels (M). À certains endroits, les glandes sont plissées ou en forme d'étoile, et dans certains cas, la biopsie pathologique présente des piliers stromatiques couverts de part et d'autre d'épithélium, ce qui indique la présence de grandes glandes kystiques (O, P). Gracieusement mis à notre disposition par le Dr. M. Glant

Consultez la clé USB ou le CD-ROM pour visionner des images d'exemples de biopsies endométriales en haute résolution.

4. Différences entre les caractéristiques histologiques des PAEC, les effets induits par les œstrogènes non opposés et l'hyperplasie endométriale

Un pathologiste n'ayant pas une grande expérience des PAEC peut de prime abord poser un diagnostic d'effet induit par les œstrogènes non opposés ou d'hyperplasie endométriale, car la dilatation glandulaire kystique et l'architecture irrégulière sont parfois présentes dans ces affections. Le processus de dilatation glandulaire en cas de PAEC et d'hyperplasie endométriale est totalement différent.

- En cas d'hyperplasie, les glandes dilatées présentent sur la surface interne un épithélium stratifié et plus épais que la normale, souvent avec des manifestations mitotiques, qui ressemblent exactement à la phase de prolifération moyenne ou tardive.

- En cas de PAEC, les glandes sont également dilatées, mais elles présentent sur la surface interne un épithélium inactif plus fin que lors de la phase de prolifération normale, et il apparaît souvent aplati et atrophique.

La caractéristique la plus importante observée dans tous les échantillons de PAEC est l'apparence inactive de l'épithélium aplati et cubique, tout à fait différent des cellules épithéliales mitotiques actives hautes et cylindriques que l'on retrouve en cas de stimulation des œstrogènes non opposés et d'hyperplasie endométriale.

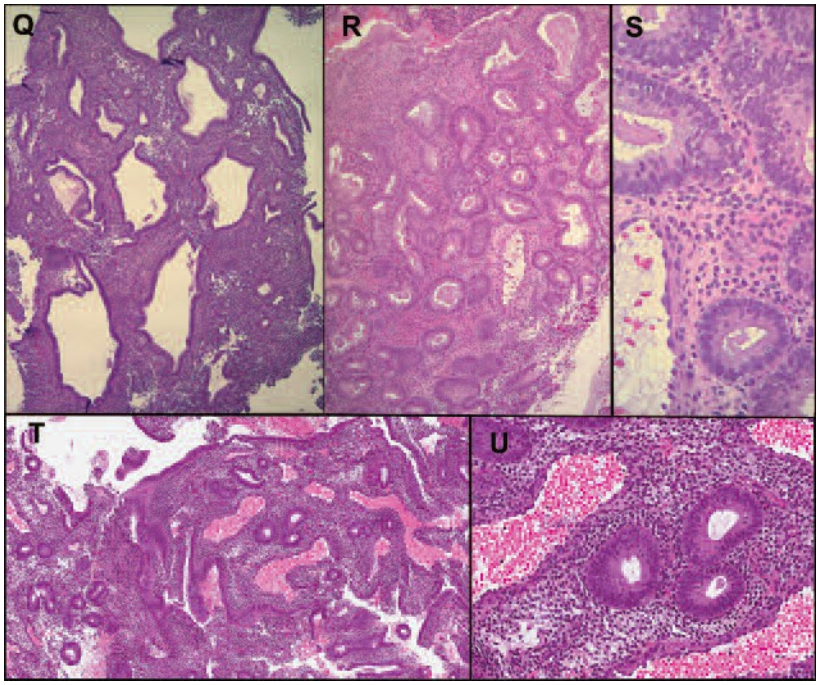

Illustration de la composition 5 Q-U (ci-dessus) : Cette illustration de la composition compare les changements observés dans le cadre des PAEC avec les effets induits par les œstrogènes non opposés et l'hyperplasie. L'exemple de PAEC repris ici (Q) présente principalement des glandes kystiques disséminées avec un épithélium inactif, et l'hyperplasie complexe présente des glandes fortement compactées avec un épithélium proliératif (R,S). L'exemple du modèle proliératif pathologique (disordered proliferative pattern, DPP) (T, U) présente moins de compactage, des veinules dilatées et un épithélium proliératif. En cas de DPP avec plusieurs glandes kystiques et moins d'épithélium proliératif, les modèles énergétiques bas correspondent. Dans de tels cas, les changements faiblement sécrétoires et les changements vasculaires seront utiles pour poser le diagnostic correct. Gracieusement mis à notre disposition par le Dr. M. Glant

Le tableau ci-dessous décrit les différences histologiques entre les PAEC, les effets induits par les œstrogènes non opposés et l'hyperplasie endométriale.

Tableau 2. Caractéristiques histologiques des PAEC, des effets induits par les œstrogènes non opposés et l'hyperplasie endométriale

Caractéristique histologique	PAEC	Effets induits par les œstrogènes non opposés	Hyperplasie endométriale (complexe)
Architecture glandulaire			
• Dilatation kystique	Généralement présente	Présente	Peut être absente, focale ou largement disséminée
• Architecture perturbée (comme en cas de DPP*)	Focale	Focale	Diffuse
• Architecture complexe	Absente	Focale	Diffuse
• Intégration dans le stroma	Absente	Peut être présente	Présente
• Papillation dans le lumen	Absente	Peut être présente	Présente
• Compactage glandulaire	Absent	Présent de manière focale (DPP*)	Présent
• Ratio glande – stroma	Inchangé	Inchangé ou plus élevé focalement (DPP*)	Plus élevé
Épithélium glandulaire			
• Type de cellule	Plate, cubique	Haute, cylindrique	Haute, cylindrique
• Stratification des nucléi	Absente	Présente	Présente
• Mitoses	Peu fréquentes	Très fréquentes	Fréquentes
• Vacuolation cytoplasmique	Courante	Peu courante	Peu courante
• Sécrétion dans le lumen	Généralement absente	Généralement absente	Peut être présente
• Dimensions du nucléus	Petit, en forme d'œuf	Petit ou de taille moyenne	Grand, arrondi
• Forme du nucléus	En forme d'œuf	En forme d'œuf ou arrondi	Arrondi
• Nucléoles	Généralement absents	Généralement présents	Présents
• Nucléus atypique	Absent	Absent	Peut être présent ou absent
• Métaplasie squameuse (« morules »)	Absente	Parfois	Fréquente
Stroma			
• Densité du stroma	Compact, densité cellulaire modérée	Abondant, peut avoir une densité cellulaire importante ou présenter un caractère œdémateux	Densité cellulaire généralement haute, parfois rare
• Cellules spumeuses	Absentes	Peu fréquentes	Présentes
• Destruction stromatique	Absente	Présente	Présente
• Thrombine de fibrine intravasculaire	Absente	Présente	Présente

*DPP = modèle proliferatif pathologique, associé à une stimulation des œstrogènes non opposés, est une exagération de la phase proliférative normale dans laquelle on observe des foyers d'architecture glandulaire anormale, avec un plissement irrégulier de la glande ainsi qu'un compactage de glandes adjacentes, et des cellules épithéliales actives ou une apparence haute et cylindrique.

Consultez la clé USB ou le CD-ROM pour visionner des images d'exemples de biopsies endométriales en haute résolution, reprenant des cas de PAEC, montrant les effets induits par les œstrogènes non opposés ou des cas d'hyperplasie endométriale (simple et complexe).

5. Conclusion

L'action directe sur l'endomètre se traduit par des changements histologiques, spécifiques à la classe, appelés « Progesterone receptor modulator Associated changements de l'endomètre » ou PAEC. Typiquement, l'aspect histologique est celui d'un épithélium inactif et faiblement proliératif, associé à une asymétrie stromale et à une croissance épithéliale résultant en des glandes kystiques dilatées et proéminentes, avec des effets combinés œstrogéniques (mitotiques) et progestatifs (sécrétoires) sur l'épithélium. Ce type histologique a été observé chez environ 60 % des patientes traitées par Esmya pendant 3 mois. Ces changements sont réversibles après l'arrêt du traitement. Ces changements ne doivent pas être confondus avec les effets induits par les œstrogènes non opposés ou l'hyperplasie endométriale.

Références

1 Chabbert-Buffet N., Mesuri G., Bouchard P., Spitz I.M. (2005) Selective progesterone receptor modulators and progesterone antagonists: mechanisms of action and clinical applications. Human Reproduction Update 11; 293-307.

2 Chwalisz K., Perez M.C., DeManno D., Winkel C., Schubert G., Elger W. (2005) Selective progesterone receptor modulator development and use in the treatment of leiomyomata and endometriosis. Endocrine Reviews 26 ; 423-438.

3 Mutter G.L., Bergeron C., Deligdisch L. et coll. The spectrum of endometrial pathology induced by progesterone receptor modulators. Mod Pathol 2008 ; 21:591-8.

4 Olga B. Ioffe, Richard J. Zaino et George L. Mutter et coll. Endometrial changes from short-term therapy with CDB-4124, a selective progesterone receptor modulator. Modern Pathology (2009) 22, 450–459.

5 Williams AR, Bergeron C, Barlow DH, Ferenczy A. Endometrial Morphology After Treatment of Uterine Fibroids With the Selective Progesterone Receptor Modulator, Ulipristal Acetate. Int J Gynecol Pathol 2012; 31(6):556-69.

6 Horne F.M. et Blithe D.L. (2007) Progesterone receptor modulators and the endometrium: changes and consequences Human Rep Update 13; 1-14

Coordonnées de contact :

Medical Information Service **Gedeon Richter/PregLem S.A.** **Route de Frontenex 41A,** **1207 Genève, Switzerland** **Email: medinfo@richter.hu**	**Contact local :** **Gedeon Richter Benelux** **Noordkustlaan 16A, B5** **1702 Groot-Bijgaarden, Belgique** **E-mail : medinfo.lu@gedeonrichter.eu** **Tél : +32 2 7049330**

Ce Guide pour les médecins prescripteurs et la Carte Patiente peuvent être téléchargé via :

www.afmps.be ➔ Onglet « Informations pour les professionnels » ➔ Matériels RMA approuvés.

Des copies imprimées peuvent également être demandées par courrier électronique (medinfo.lu@gedeonrichter.eu) ou par téléphone au +32 2 704 93 33.

Notification des effets indésirables

Les professionnels de la santé sont invités à notifier les effets indésirables liés à l'utilisation d'Esmya® au

Centre Régional de Pharmacovigilance de Nancy, Bâtiment de Biologie Moléculaire et de Biopathologie (BBB), CHRU de Nancy – Hôpitaux de Brabois
Rue du Morvan, 54 511 VANDOEUVRE LES NANCY CEDEX
Tél: (+33) 3 83 65 60 85 / 87, e-mail: crpv@chru-nancy.fr
ou
Direction de la Santé, Division de la Pharmacie et des Médicaments
20, rue de Bitbourg, L-1273 Luxembourg-Hamm
Tél.: (+352) 2478 5592, e-mail: pharmacovigilance@ms.etat.lu

Link pour le formulaire :
https://guichet.public.lu/fr/entreprises/sectoriel/sante/medecins/notification-effets-indesirables-medicaments.html